Ministerstvo zdravotníctva Slovenskej republiky podľa § 45 ods. 1 písm c) zákona 576/2004 Z. z. o zdravotnej starostlivosti, službách súvisiacich s poskytovaním zdravotnej starostlivosti a o zmene a doplnení niektorých zákonov v znení neskorších predpisov vydáva štandardný postup:

Hypofosfatázia

štandardný diagnostický a terapeutický postup

Autorský kolektív:
doc. MUDr. Martin Kužma, PhD.
MUDr. Ľubica Tichá, PhD.
prof. MUDr. Milan Kokavec, PhD.
prof. MUDr. Juraj Payer, PhD., FRCP, MPH, FEFIM

Špecializačný odbor:
Endokrinológia

Recenzenti:
doc. MUDr. Peter Jackuliak, PhD., MPH, FEFIM, FRCP; prof. MUDr. Ľudmila Podracká, PhD.; MUDr. Peter Vaňuga, PhD., MPH (hodnotitelia AGREE II.); hlavní odborníci MZ SR príslušných špecializačných odborov; členovia multidisciplinárnych odborných spoločností; pacientske organizácie zastrešené AOPP v Slovenskej republike; Sekcia zdravia MZ SR; Sekcia farmácie a liekovej politiky MZ SR; Sekcia financovania MZ SR; Sekcia legislatívy a práva MZ SR; Odbor zdravotníckeho vzdelávania MZ SR.
Členovia Komisie MZ SR pre ŠDTP: Mgr. Daniela Bukšárová; PharmDr. Gabriela Cveková Švecová; Mgr. Miloš Čakloš, PhD.; doc. MUDr. Róbert Čellár, PhD., MPH; MUDr. Ingrid Dúbravová; Mgr. Milada Eštoková, PhD.; prof. MUDr. Jozef Glasa, CSc.; MUDr. Darina Haščíková, MPH; MUDr. Beata Havelková, MPH, MBA, LL.M; doc. MUDr. Peter Jackuliak, PhD., MPH, FRCP, FEFIM; MUDr. Jana Kelemenová; MUDr. Branislav Koreň; MUDr. Marta Kullačová; doc. MUDr. Štefan Laššán, PhD., MPH; prof. MUDr. Ivica Lazúrová, CSc., FRCP; Ing. Jana Netriová, PhD., MPH; Mgr. Daniela Ondrčková, MPH; PharmDr. Ivana Pankuchová; prof. MUDr. Juraj Payer, PhD., MPH, FRCP, FEFIM; Mgr. Petra Páneková; MUDr. Darina Sedláková, MPH; PhDr. Mgr. Vladimír Stanislav, PhD., MPH; MUDr. Marianna Šestinová; Mgr. Andrej Vyskoč, PhD., MPH
Stanoviská: Slovenská endokrinologická spoločnosť, Slovenská pediatrická spoločnosť, Neonatologická sekcia SPS, hlavný odborník MZ SR pre pediatrickú endokrinológiu a diabetológiu, poruchy látkovej premeny a výživy

Národný projekt s názvom „Tvorba štandardných postupov na výkon prevencie, štandardných diagnostických postupov a štandardných terapeutických postupov pre poskytovateľov všeobecnej ambulantnej starostlivosti a podporu prevencie“ (kód ITMS21+: 401405B874) je spolufinancovaný z prostriedkov Programu Slovensko.
Odborný garant projektu: prof. MUDr. Juraj Payer, PhD., MPH, FEFIM, FRCP
Odborný koordinátor: doc. MUDr. Peter Jackuliak, PhD., MPH, FEFIM, FRCP

Číslo ŠP	Dátum predloženia Komisii MZ SR pre ŠDTP	Status	Dátum účinnosti schválenia ministrom zdravotníctva SR
0318	*9. október 2025*	*schválený*	*1. november 2025*

Kľúčové slová

Hypofosfatázia, alkalická fosfatáza, *ALPL* gén, asfotáza alfa,

Zoznam skratiek a vymedzenie základných pojmov

AFF	Atypická zlomenina femuru
ALP	Alkalická fosfatáza
ALPL	Gén kódujúci alkalickú fosfatázu
ATP	Adenozíntrifosfát
CNS	Centrálny nervový systém
CT	Počítačová tomografia
HPP	Hypofosfatázia
HRQoL	Kvalita života spojená so zdravím (z angl. Health-Related Quality of Life)
MLPA	Viacnásobná ligáciou závislá amplifikácia sond (z angl. Multiplex Ligation-dependent Probe Amplification)
MRI	Magnetická rezonancia
NSAID	Nesteroidné antiflogistiká
PCR	Polymerázová reťazová reakci
PEA	Fosfoetanolamín
PLP	Pyridoxal-5'-fosfát
PPi	Anorganický pyrofosfát
TNSALP	Tkanivovo nešpecifická alkalická fosfatáza
UZ	Ultrazvuk

Kompetencie

Poskytovanie zdravotnej starostlivosti pacientom s hypofosfatáziou môže:

a) cieľové zdravotnícke zariadenie:

1. pracovisko ambulantnej zdravotnej starostlivosti v špecializačných odboroch neonatológia, pediatria, pediatrická endokrinológia, endokrinológia, reumatológia, ortopédia, vnútorné lekárstvo, nefrológia, neurológia a lekárska genetika
2. pracovisko ústavnej zdravotnej starostlivosti v špecializačných odboroch neonatológia, pediatria, vnútorné lekárstvo, ortopédia, reumatológia, endokrinológia, neurológia a nefrológia.
3. zariadenia spoločných vyšetrovacích a liečebných zložiek:
   - laboratórium klinickej biochémie,
   - laboratórium hematológie a transfúziológie,
   - laboratórium klinickej a molekulárnej genetiky,
   - rádiologické (rádiodiagnostické) pracovisko,
   - denzitometrické pracovisko.

b) kompetentný zdravotnícky pracovník - lekár so špecializáciou minimálne v jednom z týchto špecializačných odborov:

- endokrinológia,
- reumatológia,
- ortopédia,
- vnútorné lekárstvo,
- neurológia,
- nefrológia,
- lekárska genetika.

Úvod

Hypofosfatázia (HPP) je zriedkavé, ťažké, heterogénne dedičné, potenciálne fatálne ochorenie, charakterizované mnohopočetnými kostnými prejavmi, porušeným metabolizmom vápnika a fosfátov, poruchou rastu a hybnosti, predčasnou stratou prvej dentície, u dojčiat respiračnými ťažkosťami a kŕčmi. Príčinou je mutácia génu tkanivovo nešpecifickej alkalickej fosfatázy (TNSALP) v sére. [1,2]

Historicky prvá zmienka o HPP pochádza z roku 1948, kedy kanadský detský lekár J. C. Rathbun popísal kazuistiku malého chlapca s novou kostrovou patológiou charakterizovanou neobvyklými klinickými nálezmi pripomínajúcimi rachitídu, vrátane extrémne nízkych hladín alkalickej fosfatázy (ALP) a záchvatov. [1,4]
Objav génu kódujúceho ALP (ALPL) a jeho prvých mutácií v 80. rokoch prispel zásadným spôsobom k pochopeniu etiológie a patogenézy HPP. V tom čase boli podniknuté prvé pokusy o liečbu.[2,3] V súčasnosti bolo identifikovaných viac ako 400 rôznych patogénnych variantov génu **ALPL**.[4,5] Klinická manifestácia HPP môže byť extrémne rôznorodá v rámci rodín i medzi nimi, a to ako u detí, tak u dospelých. Pacienti na závažnom konci spektra prejavov majú ťažkú demineralizáciu kostí, pľúcnu hypopláziu, respiračné zlyhanie a záchvaty reagujúce na vitamín B6. Pacienti na najmiernejšom konci spektra prejavov choroby vykazujú iba straty zubov alebo periodontálne ochorenie.[5], Klinický obraz je veľmi variabilný v závislosti od typu mutácií a mechanizmu dedičnosti. Existujú viaceré formy ochorenia. Najťažšie formy postihujú dojčatá a malé deti, u ktorých sa prejavy objavia už intrauterinne.[4]

Hlavné klinické príznaky súvisia s chybnou mineralizáciou kostí a zubov (rachitída, osteomalácia, zlomeniny, strata zubov), ale u najzávažnejších foriem môžu byť prítomné aj ďalšie systémové prejavy (kŕče, dýchacie a obličkové problémy, chronická bolesť, slabosť atď.). Tieto systémové prejavy môžu súvisieť s rolou TNSALP v purinergnej signalizácii (prostredníctvom defosforylácie ATP), ktorá je extrémne relevantná v CNS, kostiach a ďalších orgánoch. [4, 6, 7]

Hlavnými diagnostickými kritériom sú nízka aktivita ALP a TNSALP v sére (hypofosfatasémia) a zvýšené hladiny substrátov ALP, tj anorganického pyrofosfátu (PPi) v krvi a v moči, pyridoxal-5'-fosfátu (PLP, aktívny metabolit vitamínu B6) v krvi a fosfoethanolamínu (PEA) v moči . [4]

Diagnóza HPP je u detí, a najmä u dospelých často zanedbávaná. Údaje z Global HPP Registry ukazujú, že medián doby medzi nástupom príznakov a diagnózou HPP je 5,7 roka. [7]

Počas tejto doby môžu jedinci trpieť významnými multisystémovými komplikáciami HPP. Môžu byť tiež zle diagnostikovaní a/alebo zle liečení liekmi, ako sú bisfosfonáty, čo môže v skutočnosti ďalej zhoršiť základnú poruchu mineralizácie skeletu, čím sa u týchto pacientov zvyšuje riziko atypických zlomenín femúru (AFF). Je známe, že AFF sú spojené s HPP u pacientov bez expozície bisfosfonátom.[8] Včasná diagnóza je rozhodujúca pre zabezpečenie vhodného hodnotenia a liečby multisystémových komplikácií HPP. [9]

Molekulárno genetické sekvenovanie génu ALPL môže potvrdiť diagnózu; prítomnosť patogénnej varianty v géne ALPL však nie je pozorovaná u všetkých pacientov s HPP a nie je potrebná pre stanovenie diagnózy. [5]

Etiológia a epidemiológia

HPP je vzácnym ochorením vyskytujúcim sa celosvetovo, s veľmi premenlivou prevalenciou. Odhadovaná prevalencia ťažkej formy HPP je obzvlášť vysoká v Kanade (1:100 000), zatiaľ čo v Európe je to asi 1:300 000. U miernych foriem, vrátane dospelých, je ťažké prevalenciu odhadnúť.

Dôvodom je rozmanitosť klinickej manifestácie a početnosť nediagnostikovaných prípadov. Zvyčajne sa prevalencia miernej formy HPP uvádza medzi 1:3 100 až 1:6 300 u európskej populácie. [1,4,10,11]
Na Slovensku máme momentálne diagnostikovaných 5 pacientov s adultnou formou.

Patofyziológia

HPP vniká ako dôsledok mutácie génu ALPL, ktorý je lokalizovaný na 1. chromozóme (lokus 1p36.12) a obsahuje 12 exónov. V súčasnosti bolo identifikovaných viac ako 400 rôznych mutácii tohto génu. Korelácia medzi genotypom, a fenotypom je relatívne nízka. HPP sa dedí najčastejšie autozomálne recesívne (ťažšie formy) alebo autozomálne dominantne (ľahšie formy ochorenia) môže ísť aj o mutácie de novo. Boli popísané aj dve kazuistiky detí s ťažkou formou HPP v dôsledku zvláštneho typu dedičnosti, tzv. uniparentálnej izodizómie, keď dochádza k duplikácii genetického materiálu od jedného z rodičov. Pokiaľ tento rodič nesie mutáciu pre HPP, vzniká obraz podobný autozomálne recesívne dedičnosti s plne vyjadrenými znakmi choroby.[1,4,5,12]

ALP je enzým s ubikvitárnym výskytom a exprimuje sa v kostiach, zuboch, pečeni, CNS, placente a nadobličkách. Základnou biochemickou funkciou ALP je odštepovanie fosfátov z rôznych molekúl pomocou hydrolýzy. Zatiaľ čo presná funkcia ALP v pečeni nebola doteraz úplne vysvetlená, význam ALP pre mineralizáciu kostí je absolútne zásadný. Konverziou anorganického pyrofosfátu (významného inhibítora mineralizácie) na fosfát umožňuje tvorbu hydroxyapatitu, základné látky podmieňujúce pevnosť kostného tkaniva. Nevyhnutným predpokladom procesu mineralizácie je prítomnosť kolagénu v mieste pôsobenia ALP, čo vysvetľuje, prečo nedochádza k zvápenateniu vo fyziologicky nemineralizovaných tkanivách, kde sa napriek tomu ALP exprimuje, teda napríklad v pečeni, mozgu či v placente. Zvláštne miesto má ALP pre fyziológiu mozgových buniek. Defosforyláciou vitamínu B6 uľahčuje jeho transport cez hematoencefalickú membránu, čím mu umožní vykonávať funkciu neurotransmiteru v mozgových bunkách. Nie je teda príliš prekvapujúce, prečo sa niektorí pacienti s ťažkými formami HPP manifestujú kŕčmi, ktoré sú v niektorých prípadoch pyridoxín senzitívne. V obličkách ALP stimuluje exkréciu fosfátov, v prípade HPP sa preto typicky stretávame s hyperfosfatémiou. Na druhej strane prítomnosť ALP v sére nemá podľa dostupných dát žiadnu relevanciu. Úloha ALP pre metabolizmus svalstva doteraz nebola dostatočne objasnená. [1]

Klasifikácia

HPP je klinicky heterogénne ochorenie. Rozlišujeme 5 základných foriem HPP.[1]

Tabuľka č. 1

Štandardné postupy	**Klinické formy hypofosfatázie**[1]
Forma	**Klinické prejavy**
Perinatálna	Extrémna demineralizácia, asfyxia, bez terapie letálna v novorodeneckom období
Infantilná	Diagnóza do 6 mesiacov – rachitída, hypotónia, neprospievanie, deformity skeletu, kraniosynostóza
Detská	Diagnóza najčastejšie 6 mesiacov až 5 rokov – hypotónia, predčasné vypadávanie zubov, deformita hrudníka, porucha rastu
Adultná	Stredný vek – osteomalácie, fraktúry, myopatia, predčasné vypadávanie zubov
Odontohypofosfatázia	Predčasné vypadávanie zubov bez resorpcie koreňov

Klinický obraz

Perinatálna forma HPP

Ide o klinicky najťažšiu formu HPP. V ére pred zavedením rekombinantnej ALP bola vždy fatálna. Príznaky je možné odhaliť prenatálne sonografiou. Obraz celkovej demineralizácie skeletu, zvonovitý hrudník a skrátenie končatín nie je špecifický pre HPP, môže pripomínať ťažké formy osteogenesis imperfecta alebo niektorú z kostných dysplázií. Nemožnosť dosiahnutia adekvátneho negatívneho inspiračného tlaku v dôsledku mäkkého, nedostatočne mineralizovaného skeletu hrudného koša spôsobí, že bezprostredne po narodení sa u týchto detí objavuje akútna respiračná tieseň väčšinou s nutnosťou ventilačnej podpory. Objektívne nachádzame skrátenie končatín, mäkké záhlavie, extrémne veľkú fontanelu a otvorenú malú fontanelu, už pri narodení môžu byť prítomné fraktúry. Títo novorodenci majú typicky vysoký hlas, sú veľmi dráždiví, v prvých dňoch života sa rozvíjajú kŕče. K ďalším vzácnejším komplikáciám patrí febrília, anémia a intrakraniálne krvácanie. Rádiologicky nachádzame známky generalizovanej demineralizácie, lebečné kosti sú mineralizované iba centrálne. Bez terapie sa celkový stav týchto detí progresívne horší a umierajú najčastejšie v dôsledku respiračnej insuficiencie v prvých týždňoch či mesiacoch života. [1, 2]

Infantilná forma HPP

Infantilnú HPP diagnostikujeme do 6 mesiacov života. Bezprostredná postnatálna adaptácia nebýva u týchto detí alterovaná, v nasledujúcich týždňoch sa objavujú nešpecifické príznaky – neprospievanie, problémy s kŕmením, svalová slabosť, oneskorenie v psychomotorickom vývoji. V objektívnom náleze sú nápadné deformity hrudníka, široko otvorená veľká fontanela a hypertelorizmus. Rozvíja sa porucha rastu, vzhľadom na nízky kostný obrat sa predčasne uzatvárajú lebečné švy za vzniku kraniostenózy. K častým prejavom infantilnej formy HPP ďalej patrí tracheomalácia s tendenciou k respiračným infektom, vrátane recidivujúcich bronchopneumónií s hocikedy protrahovaným priebehom. Prognosticky nepriaznivým príznakom sú pyridoxín responzívne kŕče. Rádiologický obraz sa podobá perinatálnej forme, demineralizácia skeletu je však vyjadrená menej. Nález 3D CT zodpovedá kraniosynostóze. Môže byť tiež prítomná hyperklaciémia v dôsledku blokády vstupu minerálov do kostnej hmoty. Prognóza týchto detí je bez terapie veľmi vážna, približne 50 % z nich umieralo v dojčenskom veku. [1, 2]

Detská forma HPP

Deti s touto formou HPP sú diagnostikované po 6 mesiacoch veku. Symptomaticky sa jedná o heterogénnu skupinu, od miernych foriem až po prípady klinicky imitujúce infantilný HPP. Nápadná je predčasná strata primárnej dentície, deti strácajú mliečne zuby väčšinou už v predškolskom veku, kvalita permanentnej dentície je nízka a vykazuje známky demineralizácie. Nálezy na skelete pripomínajú rachitické zmeny. Typická je deformita hrudníka, rozšírenie metafýz dlhých kostí a génua vara. Vývoj motoriky je celkovo oneskorený, znižuje sa rastová rýchlosť a rozvíja sa porucha rastu. Rádiograficky sú pre HPP typické rádiolucentné „jazyky“ ukazujúce na demineralizáciu skeletu zasahujúce od rastovej platničky do metafýz. Rastové štrbiny sú nepravidelné, môžu byť prítomné ložiská osteosklerózy. Medzi komplikácie kraniosynostózy patrí zvýšenie intrakraniálneho tlaku so známymi dôsledkami. Riziko fraktúr nie je nápadné zvýšené; pokiaľ ale k fraktúre dôjde, hojí sa veľmi pomaly s vysokým rizikom refraktúry v rovnakom mieste. [1, 2]

Adultná forma HPP

V dospelosti sa HPP typicky manifestuje v strednom veku, najčastejšie predčasnou stratou dentície alebo opakovanými, ťažko sa hojacimi stresovými fraktúrami metatarzov alebo subtrochanterickou pseudofraktúrou femúru (naštiepenie kortexu femúru v oblasti Looserových zón). Hojenie týchto fraktúr výrazne spomaľuje predchádzajúce antiresorpčné terapie, najmä bisfosfonáty, ktorou sú u HPP z tohto

dôvodu kontraindikované. Na rozdiel od bežných osteoporotických fraktúr staršieho veku sa u HPP vyskytuje veľmi zriedkavo fraktúra krčku femuru. Nehojace sa fraktúry významne zhoršujú kvalitu života týchto pacientov. Extracelulárna akumulácia anorganického pyrofosfátu môže spôsobovať vznik pyrofosfátovej artropatie, depozícia kryštálov hydroxyapatitu v blízkosti kĺbov periartritídu, môže dochádzať aj k osifikácii ligament. Aj u dospelých nachádzame svalovú slabosť, bolesti kostí a kĺbov. [1, 2]

Odontohypofosfatázia

Ide o symptomaticky najmiernejšiu formu HPP, ktorá sa prejavuje výhradne stomatologickými príznakmi – predčasnou stratou mliečnych zubov, ktoré veľmi nápadne vypadávajú vrátane koreňov - teda bez ich resorpcie, ako je bežné u zdravých detí. [1, 2]

Jednotlivé prejavý ochorenia podľa veku sú zhrnuté v obrázku 1.

Obrázok 1. Schéma prejavov hypofosfatázie

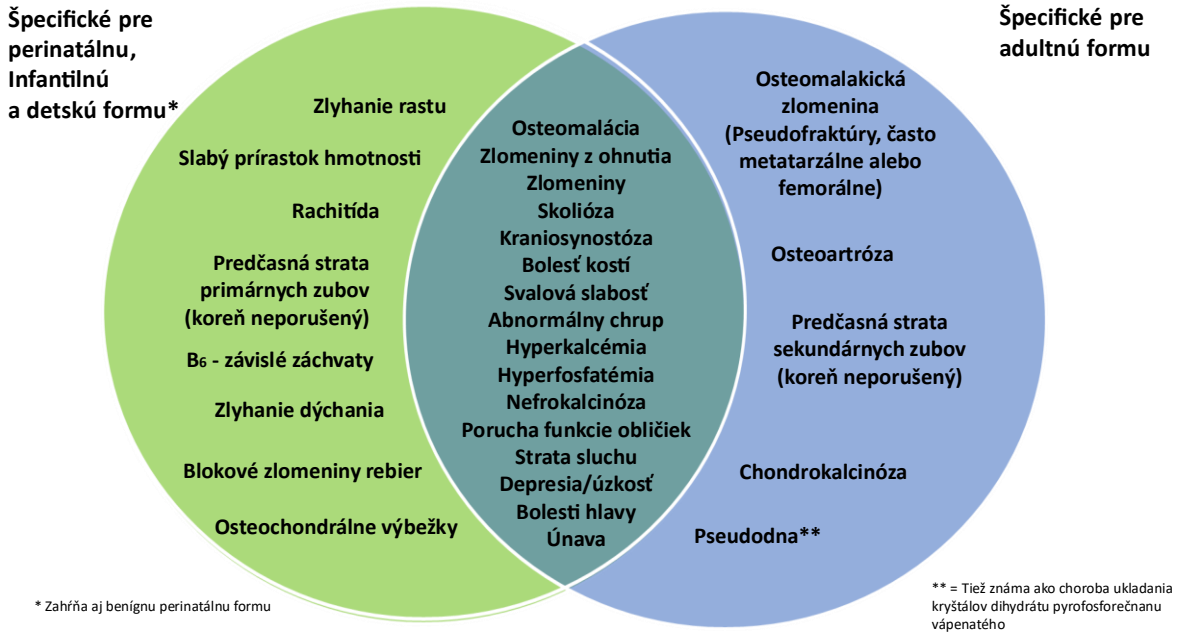

Prevencia

Nie je známa žiadna prevencia tohto ochorenia, toto ochorenie je genetickou poruchou.

Diagnostika / postup určenia diagnózy

Diagnostika ochorenia je celkom jednoduchá, ak sa spomenie na HPP. Kombinácia nízkej koncentrácie ALP v sére sprevádzané typickými klinickými symptómy je patognomocká. U perinatálnej formy je už možná prenatálna detekcia ultrazvukom. U perinatálnej či infantilnej formy je výrazne znížená mineralizácia skeletu a viditeľné skrátenie dlhých končatín. Na röntgenových snímkach je porucha osifikácie klenby lebečnej aj dlhých kostí, objavujú sa patologické fraktúry. Zmeny v metafýzach upomínajú na krivici, tieto rachitické zmeny progredujú. Denzita kostného minerálu je znížená. Na HPP je tiež nutné pomýšľať u pacientov s predčasnou stratou chrupu či poruchou dentície. Normálne hodnoty ALP kolíšu v dôsledku fyziologických zmien rastovej rýchlosti a na to sa musí myslieť ak sa hodnotí sérová koncentrácia ALP. V období rýchleho rastu, teda v dojčenskom a čiastočne v batoliacom veku a ďalej v dobe pubertálneho rastového výšvihu koncentrácia ALP fyziologicky stúpa. Je preto potrebné používať vekovo špecifické normy. V diferenciálnej diagnostike zvažujeme iné metabolické kostné

poruchy, najmä jednotlivé formy rachitídy a osteogenesis imperfecta. U tých však prakticky vždy nachádzame zvýšenú, nie nízku koncentráciu ALP v sére. Hyperkalciémia a sekundárna hypoparatyreóza sú typickými nálezmi pre perinatálnu a infantilnú formu - tieto nálezy odrážajú insuficientnú mineralizáciu skeletu. Pomocnými biochemickými diagnostickými markermi sú fosfoetanolamín (PEA) v moči a pyridoxal 5'-fosfát (PLP), ktorý sa akumuluje v krvi, v dôsledku malfunkcie ALP. V prípade, že klinické, rádiologické a biochemické markery nepostačujú (s výnimkou prenatálnej HPP) na stanovenie diagnózy, definitívnym potvrdením diagnózy HPP je molekulárne genetická analýza – sekvenčná analýza a delečne-duplikačná analýza. HPP je najčastejšie spôsobená heterozygotnými alebo zloženými heterozygotnými väčšinou missense mutáciami (asi 74 %) v géne ALPL. Vo všeobecnosti sú závažné fenotypy HPP zvyčajne spôsobené homozygotnými alebo zloženými heterozygotnými mutáciami a prejavujú sa ako recesívne ochorenie. V prípadoch miernych alebo stredne ťažkých foriem s autozomálne dominantnou dedičnosťou zahŕňajú základné mechanizmy buď dominantný negatívny účinok jednej heterozygotnej mutácie, intrónových mutácií alebo mutácií v regulačnej sekvencii.

Genetická diagnostika je založená na identifikácii mutácie ALPL a je rozhodujúca pre diagnostiku prenatálnej HPP, hoci sa nepovažuje za nevyhnutný predpoklad pre diagnostiku iných typov HPP. Prístupy molekulárneho testovania zahŕňajú sériové testovanie jedného génu, v ktorom po sekvenčnej analýze génu ALPL nasleduje analýza delécie/duplikácie, ak sa nájde iba jeden alebo žiadny patogénny variant, alebo stratégia multigénového panelu, ktorá môže zahŕňať, okrem ALPL, ďalšie gény. Sekvenčná analýza môže detegovať malé intragénne delécie/inzercie a missense, nonsense alebo splice varianty, ktoré môžu byť patogénne, ale aj benígne alebo neistého významu. Použité metódy môžu zahŕňať kvantitatívnu polymerázovú reťazovú reakciu (PCR), long-range PCR, ligation-dependent probe amplification (MLPA) alebo génovo zacielené microarray navrhnuté na detekciu delécií alebo duplikácií jedného exónu. Uvádzajú sa aj mutácie v nekódujúcich oblastiach génu, ktoré ovplyvňujú funkčnosť proteínu, aj keď sa v súčasnosti v klinickej praxi nepoužívajú. V týchto prípadoch sa môže použiť aj komplexnejšie testovanie genómu vrátane sekvenovania exómu a genómu, podľa ktorého sa dajú zistiť delécie alebo duplikácie celého génu. V prípadoch, keď panel s jedným génom nepotvrdí diagnózu u jedinca vysoko podozrivého na HPP, by sa mali zvážiť aj iné gény, ktoré môžu regulovať aktivitu TNSALP, ako je RUNX2, ktorý je rozhodujúci pre diferenciáciu a tvorbu kostí. [10]

Diferenciálne diagnosticky je potrebné odlíšiť krivicu (akéhokoľvek pôvodu), osteogenesis imperfecta, kleidokraniálnu dysplázíu. Pri rachitíde je však vždy zvýšená hodnota S-ALP, zatiaľ čo pri osteogenesis imperfecta alebo kleidokraniálnej dysplázie je S-ALP v rozmedzí referenčných hodnôt pre daný vek. Pri kleidokraniálnej dysplázii je na röntgenovej snímke hrudníka vždy viditeľná absencia klavikuly, či jeho hypoplázia. [1,2, 13]

Tabuľka č. 2

Štandardné postupy	**Diferenciálna diagnostika HPP [1]**		
	HPP	**Rachitida**	**Osteogenesis imperfecta**
Kalcium	N alebo ↑	N alebo ↓	N
Fosfát	N alebo ↑	↓	N
ALP	↓	↑↑	N alebo ↑
Parathormón	N alebo ↓	↑↑	N

HPP – hypofosfatázia, ALP – alkalická fosfatázia, N – normálna, ↑ - zvýšená hodnota, ↓ -znížená hodnota, ↑↑ - veľmi vysoká hodnota

Definitívne potvrdenie diagnózy je molekulárne genetická analýza.

Laboratórne testy

Kľúčové laboratórne vyšetrenie je vyšetrenie S-ALP. Normálne koncentrácie ALP sa v priebehu života menia (viď tabuľka č. 3), rôzne laboratóriá tiež udávajú aj rôzne referenčné hodnoty pre jednotlivé vekové skupiny.[8,19]

Pre diferenciálnu diagnostiku je tiež potrebné vyšetrenie vápnika, fosfátu a parathormónu.

Tabuľka č. 3

Referenčné hodnoty ALP pre jednotlivé vekové skupiny[14]		
Vek	**Muži (ukat/l)**	**Ženy (ukat/l)**
0 - 6T	1,20 - 6,30	1,20 - 6,30
6T - 1R	1,40 - 8,0	1,40 - 8,0
1R - 10R	1,12 - 6,20	1,12 - 6,20
10R - 15R	1,35 - 7,50	1,35 - 7,50
15R - 99R	0,67 - 2,15	0,58 - 1,74

Zobrazovacie metódy

Perinatálna forma HPP – prenatálna ultrasonografická detekcia

Infantilná forma HPP a ostatné formy– ultrasonografia, röntgen, CT, rádiografia, rádionuklidový kostný scan, MRI, renálny UZ

Komplikácie

Perinatálna forma HPP - pred zavedením rekombinantnej ALP bola vždy fatálna. Po narodení sa u týchto detí objavuje akútna respiračná tieseň väčšinou s nutnosťou ventilačnej podpory. Bez terapie sa celkový stav týchto detí progresívne horší a umierajú najčastejšie v dôsledku respiračnej insuficiencie v prvých týždňoch či mesiacoch života. [1, 2]

Infantilná forma HPP - neprospievanie, problémy s kŕmením, svalová slabosť, oneskorenie v psychomotorickom vývoji, nápadné deformity hrudníka, porucha rastu, hypertelorizmus, kraniostenóza, respiračné infekty, recidivujúci bronchopneumónie, pyridoxín responzívne kŕče. [1, 2]

Detská forma HPP - predčasná strata primárnej dentície, rachitické zmeny, chronická bolesť. [1, 2]

Adultná forma HPP - predčasná strata primárnej dentície, stresové/bolestivé fraktúry, ktoré sa ťažko hoja, bilaterálne femorálne pseudofraktúry, ktoré sú chronické a bolestivé, svalová slabosť, abnormálna chôdza, ektopické kalcifikáty, chronická bolesť. Prejavy HPP môžu zhoršiť telesné funkcie a pohyblivosť, obmedzujú aktivity každodenného života a negatívne ovplyvňujú kvalitu života pacientov (HRQoL). Pacienti používajú barly a palice pre pomoc pri chôdzi, majú upravený domov – kúpeľne atď. Veľa pacientov je kvôli svojej chorobe postihnutá okrem fyzických prejavov aj zhoršeným psychickým stavom. [1, 2, 7, 18]

Liečba

Do roku 2015 bola liečba týchto pacientov iba symptomatická. Perinatálne a infantilné formy boli letálne. Taktiež bola skúšaná transplantácie buniek kostnej drene.[2,17] Teraz je k dispozícii

rekombinantná ALP – asfotáza alfa, ktorá je vyrobená rekombinantnou DNA technológiou, ktorá výrazne prispieva k zlepšeniu . Liek sa podáva 3x do týždňa subkutánnou injekciou a je indikovaný na dlhodobú enzýmovú substitučnú liečbu u pacientov s hypofosfatáziou, u ktorých sa prvé príznaky ochorenia objavili do 18 rokov veku, za účelom liečby kostných prejavov tohto ochorenia.[1,14]

Skúsenosti ukazujú zlepšenia stavu detí s HPP vo viacero parametroch, teda muskuloskeletárnej, respiračnej, psychomotorickej aj neurologickej symptomatológii aj zvýšení kostnej mineralizácie. Najväčší profit zo substitúcie ALP majú deti s najťažšími formami HPP (najmä infantilnou formou). Prognóza týchto pacientov aj ich kvalita života sa zlepšila. Pri bolestiach končatín sa uplatňujú nesteroidné antireumatiká (NSAID). Nutná je taktiež stomatologická starostlivosť a kontroly chrupu, najmenej 2x ročne. [1, 2, 15, 16]

Liečba hypofosfatázie u dospelých nie je jednoznačne definovaná. Asfotáza alfa sa podáva tým dospelým, u ktorých sa dokázali prejavy ochorenia v detstve. Podľa najnovších dát, liečba HPP asfotázou alfa u jedincov s detskou aj dospelou formou viedla k významnému subjektívnemu zlepšeniu muskuloskeletálnych a kognitívnych prejavov a kvality života pacientov. Rozhodnutie o liečbe je potrebné individuálne upraviť podľa dostupných klinických informácií, vrátane preferencie pacienta. [20,21]

U pacientov s HPP sa nesmú podávať bisfosfonáty, pretože tieto lieky znižujú kostný obrat a v prípade HPP zhoršujú mineralizáciu skeletu a zvyšujú riziko fraktúry Nadmerný príjem vitamínu D môže potencovať hyperkalcémiu a hyperkalciúriu. [8, 20]

Neskorá diagnostika môže zhoršovať prognózu pacientov s HPP. Vzhľadom ku komplexnej problematike starostlivosti o detí s HPP, je nutné tieto deti sledovať a liečiť v centrách so skúseným multidisciplinárnym tímom, ktorý zahŕňa okrem pediatrického endokrinológa tiež neurochirurga, neurológa, nefrológa, otorinolaryngológa, pediatrického pneumofizeológa, ortopéda a anestéziológa a intenzivistu. Prenatálne a neimplantačné poradenstvo je v rukách klinických genetikov v týchto centrách.[1]

Prognóza

Perinatálna forma - pred zavedením rekombinantné ALP bola vždy fatálna. Napriek zavedenej terapii zostáva väčšina týchto pacientov polymorbídna so spornou prognózou budúceho zapojenia do bežného života.

Infantilná forma - prognóza týchto detí je bez terapie veľmi vážna, približne 50 % z nich umieralo v dojčenskom veku. Najväčší profit zo substitúcie ALP majú deti s najťažšími formami HPP (najmä infantilnou formou), pre ktoré je táto možnosť život zachraňujúca. [1, 2]

Adultná forma - klinické spektrum ochorenia je u dospelých mimoriadne široké. Väčšina pacientov s dospelou formou HPP má muskuloskeletálne ťažkosti, chronické bolesti (vrátane bolesti hlavy). Chronická svalová bolesť a slabosť predstavujú pre pacientov s HPP značnú záťaž a sú spojené so zníženou pohyblivosťou a fyzickou aktivitou. [4]

Neskorá diagnostika môže zhoršovať prognózu všetkých pacientov s HPP. Hypofosfatázia je závažné, ale v súčasnosti už liečiteľné ochorenie. Včasné stanovenie správnej diagnózy je absolútne zásadné pre zlepšenie prognózy týchto pacientov.

Stanovisko odborníkov (posudková činnosť, revízna činnosť, PSZ a pod.)

Z posudkového hľadiska, posudkoví lekári Sociálnej poisťovne posudzujú na účely invalidity pacientov s týmto ochorením podľa Prílohy č. 4 k zákonu č. 461/2003 Z. z. o sociálnom poistení v znení neskorších predpisov. Vyhodnocujú všetky pretrvávajúce fyzické, psychické, metabolické a kognitívne zmeny a podľa závažnosti príznakov ochorenia určia percentuálnu mieru poklesu schopnosti vykonávať zárobkovú činnosť v súlade s platnou legislatívou až do 90 % v prípade ťažkého obmedzenia výkonnosti organizmu. Prihliada sa aj na typ vykonávaného zamestnania pacienta. U tých pacientov, u ktorých dochádza pri liečbe k významnému zlepšeniu zdravotného stavu, nie je dôvod na uznanie invalidity. Odôvodnená je dočasná pracovná neschopnosť, ak túto pacientovi odporučí odborný ošetrujúci lekár.

V prípade tohto ochorenia u detí a mladistvých, rodič má nárok na predĺženie rodičovského príspevku najdlhšie však do šiestich rokov veku dieťaťa, ak ide o dieťa, ktoré má dlhodobo nepriaznivý zdravotný stav a vyžaduje si osobitnú starostlivosť. Dlhodobo nepriaznivý zdravotný stav dieťaťa posudzuje príslušný Úrad práce, sociálnych vecí a rodiny podľa miesta trvalého pobytu alebo prechodného pobytu oprávnenej osoby na základe žiadosti, na podklade predloženej lekárskej dokumentácie o zdravotnom stave dieťaťa. Z posudkového hľadiska, posudkoví lekári Sociálnej poisťovne posudzujú dlhodobo nepriaznivý zdravotný stav dieťaťa, ktoré si vyžaduje osobitnú starostlivosť, a to na účely § 15 ods. 1d zákona č. 461/2003 Z. z. o sociálnom poistení v znení neskorších predpisov, t. j. na účely dôchodkového poistenia osoby, ktorá sa riadne stará o takéto dieťa od dovŕšenia 6 rokov jeho veku, u endokrinných chorôb najdlhšie do 15 rokov veku. Posudkoví lekári posudzujú zdravotný stav na základe doložených odborných lekárskych nálezov s dokumentovaným stupňom závažnosti ochorenia. Sociálna poisťovňa vydá posudok o zdravotnom stave dieťaťa z vlastného podnetu na základe dát poskytnutých Ústredím práce, sociálnych vecí a rodiny, alebo na základe žiadosti opatrovateľa dieťaťa. Za osobitnú starostlivosť pacientov detského a adolescentného veku sa podľa Prílohy č. 2 – „Choroby a stavy, ktoré si vyžadujú osobitnú starostlivosť" k zákonu č. 461/2003 Z. z. o sociálnom poistení v znení neskorších predpisov, považuje podávanie liekov, denný dozor, sprevádzanie do špecializovaných zdravotníckych zariadení.

Doplnkové otázky manažmentu pacienta a zúčastnených strán

Pacient (prípadne jeho zákonný zástupca) podpisuje informovaný súhlas v zdravotnej dokumentácii v súlade s § 6 zákona č. 576/2004 Z. z.. Týmto pacient vyjadrí svoj súhlas s aktuálne aj v budúcnosti realizovanými diagnostickými aj liečebnými postupmi.

Odporúčania pre ďalší audit a revíziu štandardu

Prvý audit a revízia tohto štandardného postupu do roka a následne každých 5 rokov resp. pri známom novom vedeckom dôkaze o efektívnejšom manažmente diagnostiky alebo liečby, a tak skoro ako je možnosť zavedenia tohto postupu do zdravotného systému v Slovenskej republike.

Literatúra

1. Šumník Z, et al. Hypofosfatázie: Kdy na ni myslet a jak ji léčit. Pediatr. praxi. 2016; 17(3): 146–149
2. Kutílek Š, et al. Hypofosfatázie – onemocnění skeletu, na které musíme myslet. Čes-slov Pediat 2017; 72 (4): 228–231
3. Weiss MJ, et al. Structure of the human liver/bone/kidney alkaline phosphatase gene. J Biol Chem 1988; 218: 12002–12010
4. Bianchi ML, et al. Hypophosphatasia in adolescents and adults: overview of diagnosis and treatment. Osteoporos Int 31, 1445–1460 (2020). https://doi.org/10.1007/s00198-020-05345-9
5. Khan AA, et al. Hypophosphatasia diagnosis: current state of the art and proposed diagnostic criteria for children and adults. Osteoporos Int (2023). https://doi.org/10.1007/s00198-023-06844-1
6. Sebastián-Serrano Á, et al. Haploinsufficient TNAP mice display decreased extracellular ATP levels and expression of pannexin-1 channels. Front Pharmacol 2018; 9:170
7. Seefried L, et al. Burden of illness in adults with hypophosphatasia: data from the Global Hypophosphatasia Patient Registry. J Bone Miner Res 2020; 35(11):2171–2178
8. Whyte MP. Atypical femoral fractures, bisphosphonates, and adult hypophosphatasia. J Bone Miner Res 2009; 24(6):1132–1134

9. Bishop N. Clinical management of hypophosphatasia. Clin Cases Mineral Bone Metab 2015; 12(2):170–173
10. Tournis S, et al. Hypophosphatasia. J. Clin. Med. 2021, 10, 5676. https://doi.org/10.3390/jcm10235676
11. Mornet E, et al. Hypophosphatasia: a genetic-based nosology and new insights in genotype-phenotype correlation. European Journal of Human Genetics 2021; 29:289–299 https://doi.org/10.1038/s41431-020-00732-6
12. Watanabe A, et al. Perinatal hypophosphatasia caused by uniparental isodisomy. Bone 2014; 60: 93–97.
13. Turan S, et al. Serum alkaline phosphatase levels in healthy children and evaluation of alkaline phosphatase z-scores in diff erent types of rickets. J Clin Res Pediatr Endocrinol 2011; 3: 7–11.
14. SmPC Strensiq, https://www.ema.europa.eu/sk/documents/product-information/strensiq-epar-product-information_sk.pdf
15. Whyte MP, et al. Enzyme-replacement therapy in life-threatening hypophosphatasia. N Engl J Med 2012; 366: 904–913.
16. Whyte MP, et al. Asfotase Alfa Treatment Improves Survival for Perinatal and Infantile Hypophosphatasia. J Clin Endocrinol Metab 2016; 101: 334–342.
17. Whyte MP, Kurtzberg J, McAlister WH, et al. Marrow cell transplantation for infantile hypophosphatasia. J Bone Miner Res 2003; 18: 624–636.
18. Zima Tomáš, Laboratórna diagnostika, druhé vydanie, vydavateľstvo Galén, 2007
19. Colantonio DA, Kyriakopoulou L, Chan MK, Daly CH, Brinc D, Venner AA, Pasic MD, Armbruster D, Adeli K. Closing the gaps in pediatric laboratory reference intervals: a CALIPER database of 40 biochemical markers in a healthy and multiethnic population of children. Clin Chem. 2012 May;58(5):854-68.
20. Kužma et al. Hypofosfatázia u dospelých. Interná med. 2018; 18(4):179-182
21. Alsarraf F, Ali DS, Almonaei K, Al-Alwani H, Khan AA, Brandi ML. Hypophosphatasia: presentation and response to asfotase alfa. Osteoporos Int. 2024 Apr;35(4):717-725. doi: 10.1007/s00198-023-06943-z.

Poznámka:

Ak klinický stav a osobitné okolnosti vyžadujú iný prístup k prevencii, diagnostike alebo liečbe ako uvádza tento štandardný postup, je možný aj alternatívny postup, ak sa vezmú do úvahy ďalšie vyšetrenia, komorbidity alebo liečba, teda prístup založený na dôkazoch alebo na základe klinickej konzultácie alebo klinického konzília.

Takýto klinický postup má byť jasne zaznamenaný v zdravotnej dokumentácii pacienta.

Účinnosť

Tento štandardný postup nadobúda účinnosť od 1. novembra 2025.

Kamil Šaško
minister zdravotníctva